

Conduite à tenir devant une ostéite du pied d'un patient diabétique

Management of diabetic foot osteomyelitis

E. Senneville, O. Robineau

Service Universitaire des Maladies Infectieuses et du Voyageur, Hôpital Gustave Dron 5200 Tourcoing. Université de Lille. Lille, France
* senneric670@gmail.com

Résumé

L'ostéite du pied chez le patient diabétique est une complication fréquente (20 à 60 % selon la gravité de l'infection) des ulcères secondaires à la neuropathie et/ou l'artériopathie associées au diabète. L'atteinte des structures ostéo-articulaires correspond à l'extension d'une infection des tissus mous. Le diagnostic en routine repose sur des éléments cliniques (notamment la recherche du contact osseux), biologiques (élévation de la vitesse de sédimentation) et radiographique (radiographie standard). La documentation microbiologique de ce type d'ostéite repose idéalement sur la culture d'un fragment de tissu osseux obtenu par biopsie au cours d'un geste chirurgical ou par voie transcutanée. Le traitement repose sur l'antibiothérapie et la chirurgie de résection des tissus ostéo-articulaires. L'amputation de tout ou partie du pied doit être discutée si possible en concertation pluridisciplinaire. Il est possible d'envisager un traitement médical (antibiothérapie sans résection osseuse associée) chez certains patients. Le traitement antibiotique est celui des ostéites chroniques.

Mots clés : Ostéite du pied diabétique ; diagnostic ; traitement antibiotique ; chirurgie

Abstract

Osteomyelitis of the foot in a patient with diabetes is a frequent complication (20 to 60% of the cases according to the severity of the infection) of an ulcer secondary to diabetic neuropathy and/or arteriopathy. This osteomyelitis is usually a consequence of the spread of an infected ulcer to the underlying osteo-articular structures. The diagnosis is based on clinical findings (probe-to-bone test), biomarkers (elevated erythrocyte sedimentation rate) and imaging (plain X-ray). Bone biopsy obtained during surgery or transcutaneously is the best way to obtain an accurate microbiological documentation. The treatment of DFO is based on antibiotic therapy and surgical resection of the infected tissues. Amputation of all or part of the foot should be discussed if possible, in a multidisciplinary setting. A medical approach (i.e., antibiotics without bone resection) of DFO can be considered in some selected patients. The choice of antibiotics is similar to that of other chronic osteomyelitis.

Keywords : Diabetic foot osteomyelitis; diagnosis; antibiotic therapy; surgery

Introduction

L'atteinte des structures ostéo-articulaires est associée dans 20 à 60 % aux infections du pied diabétique (IPDs) et correspond le plus souvent à une ostéo-arthrite par extension d'une infection des tissus mous contigus [1]. L'origine des IPDs est bactérienne dans l'immense majorité des cas avec une nette prédominance du staphylocoque doré dans les séries publiées [1, 2]. L'ostéite du pied diabétique (OPD) est une étape importante dans l'évolution des IPDs en raison des difficultés de traitement et des conséquences sur le pronostic fonctionnel des patients liées au risque d'amputation [1, 2].

Diagnostic

Des éléments simples de l'examen clinique peuvent aider à suspecter l'existence d'une OPD compliquant une plaie chronique du pied : la plaie elle-même (profondeur de plus de 3 mm), sa durée (plus de 4 semaines), sa localisation (en regard d'une structure ostéo-articulaire, situation quasi-constante) et l'absence de cicatrisation malgré une décharge et des soins de la plaie bien conduits d'un pied non ischémique [1, 2]. L'introduction d'une sonde métallique stérile à bord mousse au travers de la plaie, avec sensation d'un arrêt dur et crissant (contact osseux positif), est évocateur d'une ostéite associée. La plaie d'un orteil avec signes d'infection associant un érythème à un gonflement réalisant l'aspect classique "d'orteil saucisse" est très évocateur d'une ostéite sous-jacente [1, 2]. L'exposition d'un fragment osseux à travers l'ulcère signe l'existence d'une ostéite ("os exposé, os infecté").

Parmi les biomarqueurs inflammatoires usuels (vitesse de sédimentation (VS), C-réactive protéine et procalcitonine). La VS (> 60 mm à la 1^{ère} heure) est la mieux corrélée à la présence d'une ostéite [3].

La radiographie standard (RS), l'imagerie par résonance magnétique nucléaire (IRM avec séquences en T1 et STIR ou T2 FAT-SAT dans l'idéal avec injection de Gadolinium) et les techniques d'imagerie nucléaire (scintigraphie aux leucocytes marqués essentiellement à l'Indium¹¹¹ ou au Technetium⁹⁹ et la tomographie d'émission de positons au ¹⁸FDG couplée à un scanner-FDG-TEP/scan) ont une place dans le

diagnostic des OPDs. Il faut cependant distinguer la RS qui est un examen étayant la suspicion clinique des autres examens qui sont des examens de confirmation. La RS avec incidences de face, profil et 3/4 permet une évaluation anatomique et fonctionnelle du pied mais manque de sensibilité, la destruction osseuse devant atteindre 30 à 50 % de la masse osseuse avant d'avoir une traduction radiologique ; elle ne permet pas de faire la distinction entre ostéite infectieuse et ostéoneuroarthropathie diabétique [1, 2]. L'intérêt essentiel de la RS réside dans sa disponibilité et son coût réduit et au fait qu'il est possible de réaliser des examens répétés à deux à quatre semaines d'intervalle à la recherche de modifications dans le temps, notamment érosion ou rupture corticale, ostéolyse métaphysodiaphysaire excentrée, dont l'analyse sera guidée par la localisation de la plaie. Il est recommandé de réaliser une RS dans le bilan initial d'une plaie du pied diabétique de façon à pouvoir disposer d'une image "référence" permettant de détecter la survenue de modifications au site de la plaie compatibles avec une atteinte ostéo-articulaire [1, 2]. L'utilisation combinée de la RS, du contact osseux et de la VS augmente les performances diagnostiques de l'OPD [1, 2].

La TDM fournit des images utiles à l'évaluation précise de l'architecture osseuse et des lésions ostéo-articulaires mais n'est pas le meilleur examen pour le diagnostic d'une OPD. L'injection de produit de contraste est utile à la détection de collections, mais est cependant souvent limitée par le risque d'insuffisance rénale aiguë dans le contexte du diabète multicompliqué fréquent dans ce contexte. Les différentes techniques d'imagerie peuvent être utilisées pour aider au geste des biopsies osseuses. La place relative de chacun des examens d'imagerie est résumée dans la figure 1.

Le diagnostic de certitude peut parfois être établi sur des arguments cliniques (lorsque l'os est exposé au travers de l'ulcère), d'imagerie (abcès intra-médullaire), bactériologiques et/ou histologiques (sur un fragment osseux obtenu par biopsie). La biopsie osseuse est le seul moyen permettant d'affirmer ou d'infirmer le diagnostic d'ostéomyélite et d'identifier le(s) pathogène(s) et leur(s) profil(s) de sensibilité aux anti-infectieux (antibiotiques en pratique). La concordance

entre les résultats des prélèvements osseux et ceux de tout autre prélèvement bactériologique (écouvillons, prélèvement de tissus mous, aspiration à l'aiguille) est en effet faible, ne dépassant pas 50 % dans la majorité des études publiées [1, 2]. En dehors du staphylocoque doré, les staphylocoques à coagulase négative peuvent être également impliqués (*Staphylococcus epidermidis* et autres espèces commensales de la peau telles que *Cutibacterium acnes* ou *Corynebacterium spp.*), de même que les entérobactéries (*Escherichia coli*, *Proteus spp.*, ...) et *Pseudomonas spp.* voire les anaérobies stricts (*Fingoldia magna*, *Clostridium spp.*, ..). En cas de geste chirurgical de drainage avec ou sans résection osseuse il est important de changer ou de nettoyer soigneusement les instruments pour la biopsie osseuse afin de limiter le risque de contamination des échantillons osseux.

Une biopsie de la tranche de section osseuse en cas de résection ou d'amputation est utile pour l'adaptation du traitement antibiotique. La biopsie osseuse percutanée, lorsque le traitement prévu est purement médical, permet d'adapter au mieux le traitement antibiotique qui est essentiel en l'absence de résection des tissus osseux infectés dans ces cas. Elle doit être faite à distance de tout traitement antibiotique pour réduire les faux négatifs. Afin d'éviter toute contamination, la biopsie ne doit pas traverser le lit de la plaie et doit passer à distance des limites de la plaie [4]. L'anesthésie n'est généralement pas nécessaire en raison de la neuropathie quasi-constante chez ces patients. La faisabilité, la performance et l'innocuité de la biopsie osseuse par voie transcutanée au lit du patient ont été rapportées récemment [5].

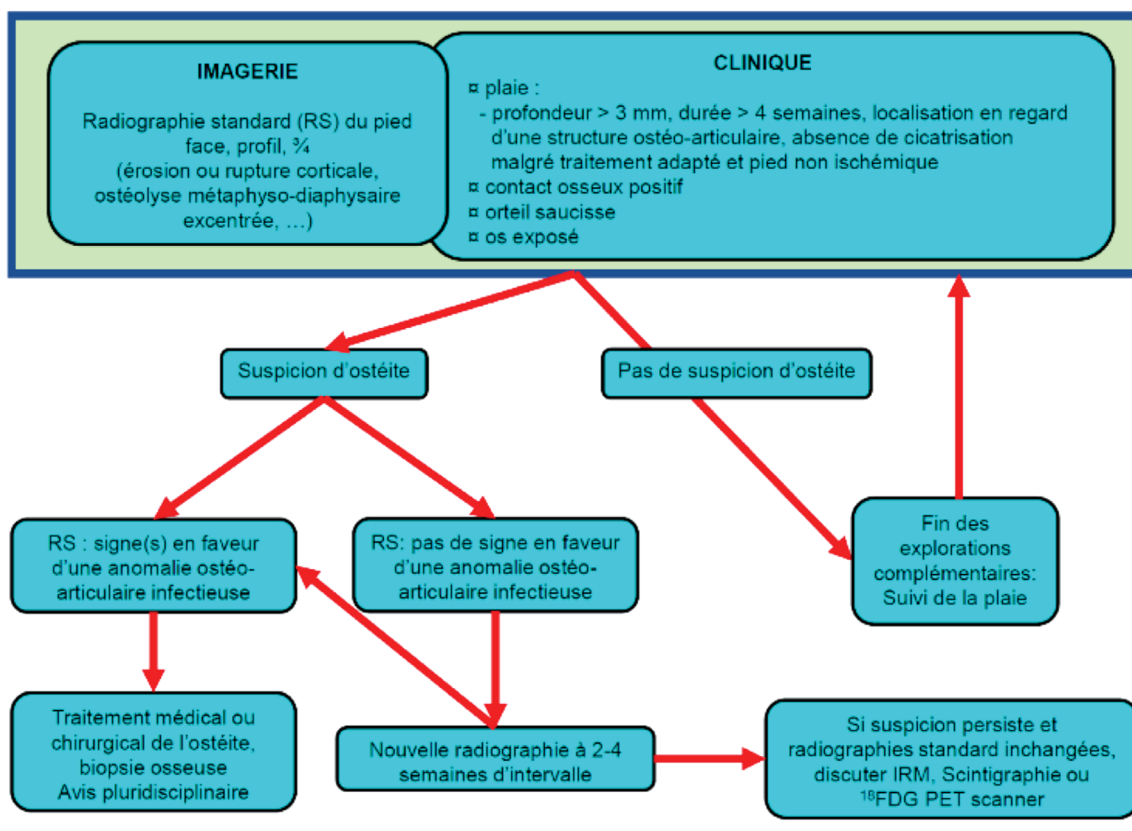


Figure 1 : Examens complémentaires pour la prise en charge d'une suspicion d'ostéite d'un pied diabétique

Traitement

La prise en charge thérapeutique des patients porteurs d'une OPD est idéalement pluridisciplinaire. Après l'évaluation clinique (état vasculaire, importance des lésions des tissus mous et de la couverture cutanée), radiologique (extension des dégâts osseux et évaluation fonctionnelle attendue après chirurgie de résection ostéo-articulaire éventuelle), possibilités de traitements antibiotiques selon la tolérance attendue du patient et de la disponibilité d'antibiotiques réputés efficaces, la stratégie thérapeutique peut être définie. Le traitement de l'OPD a été longtemps considéré comme ne pouvant être que chirurgical. Les progrès réalisés dans le domaine de l'antibiothérapie des infections ostéo-articulaires ont cependant montré que chez des patients sélectionnés, une rémission prolongée de ces infections pouvait être obtenue sans recours à la chirurgie de résection osseuse ou d'amputation [1, 2]. Les micro-organismes impliqués dans les OPD sont organisés en biofilm dans la grande majorité des cas [6]. Les associations de rifampicine pour les infections à cocci à Gram positif (staphylocoques et streptocoques) et des fluoroquinolones pour les infections à bacilles à Gram négatif (*Enterobacteriaceae* et *Pseudomonas spp.*) semblent les mieux adaptées, mais leur supériorité sur d'autres schémas thérapeutiques bien que suggérée n'est pas formellement établie [1, 7]. Le recours à la rifampicine (et des fluoroquinolones) pose le problème du risque de sélection de souches de mycobactéries résistantes à ces antibiotiques dans les pays à haute endémie tuberculeuse. Il est donc nécessaire dans ce contexte, de vérifier l'absence de tuberculose active lorsque ce genre d'antibiotiques est envisagé. Le recours à la biopsie osseuse transcutanée, en

l'absence d'indication d'un geste chirurgical prend ici tout son sens en limitant le risque d'échec par inadaptation du traitement. Le traitement médical de l'OPD a cependant ses limites telles que la durée de l'antibiothérapie qui augmente le risque d'effets secondaires y compris de diarrhées à *Clostridium difficile* et d'antibiorésistance. Le risque de récurrence d'ostéite par absence de stérilisation définitive du tissu osseux infecté maintenu en place est théoriquement plus élevé et la persistance d'une anomalie mécanique du pied qui pérenniserait la plaie du pied et le risque d'OPD mais ceci n'est pas clairement établi [8]. La récurrence d'une OPD semble plus souvent liée à la récurrence d'une plaie qu'à une authentique reprise évolutive d'une infection osseuse initialement réglée et notamment lorsque la cicatrisation complète de la plaie a pu être obtenue. L'échec après prise en charge médicale initiale était associé à un risque majoré d'amputation par rapport à une prise en charge chirurgicale d'emblée [9]. Ce type de constat pose la question de l'importance du choix de la stratégie thérapeutique initiale et de l'intérêt de la concertation pluridisciplinaire lorsqu'elle est réalisable [10].

Il paraît logique de privilégier les antibiotiques à forte diffusion osseuse qui sont souvent ceux qui ont une bonne biodisponibilité par voie orale (Tableau I). Les durées de traitement selon les situations figurent dans le tableau II. Les effets secondaires et les risques d'interaction médicamenteuse, notamment avec la rifampicine (anticoagulants oraux, corticothérapie orale, hormones thyroïdiennes, ...), doivent être surveillés chez ces patients souvent âgés et lourdement traités. Les critères de choix du traitement médical *versus* chirurgical proposés par Lipsky [10] sont rapportés dans le tableau III.

Tableau I : Principaux antibiotiques, spectre antibactérien utile, posologie et principaux effets secondaires

Antibiotique	Forme	Posologie	Principaux effets secondaires
Amoxicilline	PO IV	100 mg/kg/j en 3 prises 100 mg/kg/j en 3 prises	Allergie, convulsions si insuffisance rénale
Oxacilline	IV	100 mg/kg/j en 3 prises	Allergie, phlébite au Point d'injection, hépatite cytolytique
Céfalexine	PO	100 mg/kg/j en 3 prises	Allergie
Ceftriaxone	IV, IM	2 g en une injection /j	Allergie, hépatite
Céfotaxime	IV, IM	100 mg/kg/j en 3 prises	Allergie, hépatite
Ceftazidime	IV, IM	2 g/6-8h, 4-6 g en IV continue	Allergie
Céfépime	IV, IM	2 g/8-12h	Allergie, convulsions si insuffisance rénale
Impénème	IV, IM	500 mg/6-8h	Allergie, convulsions
Pipéra-tazobactam	IV	4 g /6-8h	Allergie, convulsions si insuffisance rénale
Amikacine	IV, IM	15-25 mg/kg/j en 1 à 2 inject.	Insuffisance rénale, surdit�
Gentamicine	IV, IM	5-7 mg/kg/j en 1 à 2 inject. dosages s�riques en pic/creux	Insuffisance r�nale, surdit�
Cotrimoxazole	IV PO	800 mg/160mg/8h	Allergie, naus�es, hyperthermie, cytop�nies
Clindamycine	IV PO	600-900 mg/8h, SAP > 60mn 600-900 mg /8h	Diarrh�es, colite pseudo-membraneuse. Monitoring cardiaque si IV
Ofloxacine	IV, PO	400 mg/12h	Tendinopathies, confusion, h�patites, r�action solaire
L�vofloxacine	IV, PO	750 mg /j en 1 prise	Tendinopathies, confusion, h�patites, r�action solaire, cortico�des
Ciprofloxacine	IV PO	200-400 mg /8-12h 500 mg /8h, 0.75g-1g/12h	Tendinopathies, confusion, h�patites, r�action solaire, cortico�des
Rifampicine*	IV, PO	600-900 mg/j en une prise � jeun	Naus�es, h�patite, leucop�nie, thrombop�nie, interactions m�dicamenteuses, ...
Acide fusidique	PO	500 mg/8h (au milieu du repas, PO)	Allergie, diarrh�es, naus�es
Fosfomycine	IV	4 g en SAP de 4h, /6-8h	Surcharge sod�e, hypokali�mie
Teicoplanine	IV, IM, SC	10-12 mg/kg/12h pendant 4 � 5 j puis 1/j selon dosages en creux	Allergie (r�action crois�e avec la vancomycine exceptionnelle)
Vancomycine	IV	15 mg/kg en une heure sans d�passer 1g/h puis 30-40 mg/kg/j en SAP continue	Allergie, surdit�, insuffisance r�nale (association avec m�dicaments n�phrotoxiques)
Lin�zolid	IV, po	600 mg/12h pas d'adaptation de posologie si I.R�nale, I. H�patique, poids	Toxicit� h�matologique, c�phal�es, candidoses, interactions m�dicamenteuses
Colistine	IV	3 millions d'unit�s /8h	Insuffisance r�nale, contre-indiqu�e en cas de myasth�nie
Daptomycine	IV ou IM	10-12 mg/kg en 1 prise s�rum sal�	Rhabdomyolyse, �l�vation de la cr�atinine, pneumopathie � PNE

■ Spectre utile : cocci   Gram positif et bacilles   Gram n gatif ; ■ Spectre utile : cocci   Gram positif ; ■ Spectre utile : bacilles   Gram n gatif

IV : intraveineuse ; IM : intramusculaire ; PO : per os, SC : sous cutan  ; En gras : Antibiotiques   bonne diffusion osseuse (ratio os/s rum > 0,3) et disponibles par voie orale ; * : V rifier l'absence de tuberculose active avant l'initiation du traitement

Tableau II : Durées de l'antibiothérapie des ostéites du pied diabétique [2]

Ostéite	Durée du traitement
Absence de tissu osseux infecté résiduel	2-4 semaines
Tissu osseux infecté sans os nécrotique	4-6 semaines
Tissu osseux infecté et nécrotique	6 semaines

Tableau III : Critères de choix entre traitement médical (antibiothérapie sans résection osseuse) et chirurgicale (résection osseuse voire amputation) [10]

Chirurgical	Médical
- Nécrose osseuse	- Patient trop instable pour la chirurgie
- Pied non fonctionnel	- fonctionnalité du pied après intervention
- Patient non marchant	- Pas d'autre intérêt de la chirurgie
- Risques liés à l'antibiothérapie prolongée	- Lésion très limitée
- Pas d'antibiotique actif	- Pas de chirurgien disponible
- Ischémie non traitable	- Coûts
- Préférence du patient	- Préférence du patient

Références

1. Senneville E, Robineau O. Treatment options for diabetic foot osteomyelitis. *Expert Opinion on Pharmacotherapy*. 2017;18:759-65.
2. Lipsky BA et al. IWGDF guidance on the diagnosis and management of foot infections in persons with diabetes. *Diabetes Metab Res Rev*. 2016;32 (Suppl 1):S45-S74.
3. van Asten SA et al. The role of biomarkers to diagnose diabetic foot osteomyelitis; A meta-analysis. *Curr Diabetes Rev*. 2016;12:396-402.
4. Senneville E et al. Culture of percutaneous bone biopsy specimens for diagnosis of diabetic foot osteomyelitis: concordance with ulcer swab cultures. *Clin Infect Dis*. 2006;42: 57-62.
5. Féron F et al. Bedside Blind Bone Biopsy (B4) for Suspected Diabetic Foot Osteitis. A Reliable Tool to Manage Medical Treatment? *Diabetes Care*. 2018;67(Suppl 1):A29.
6. Johani K et al. Understanding the microbiome of diabetic foot osteomyelitis: insights from molecular and microscopic approaches. *Clin Microbiol Infect*. 2018;S1198-1743.
7. Senneville E et al. Outcome of diabetic foot osteomyelitis treated non-surgically: a retrospective cohort study. *Diabetes Care*. 2008; 31:637-42.
8. Lázaro-Martínez JL et al. Antibiotics versus conservative surgery for treating diabetic foot osteomyelitis: a randomized comparative trial. *Diabetes Care*. 2014; 37:789-95.
9. Aragon-Sanchez J. Treatment of diabetic foot osteomyelitis: A surgical critique. *Int J Lower Ext Wounds*. 2010;9:37-59.
10. Lipsky BA. Treating diabetic foot osteomyelitis with surgery or antibiotics : have we answered the question ? *Diabetes Care*. 2014;37:593-5.

Conclusion

L'OPD est une complication fréquente au cours des infections du pied diabétique et peut être suspectée sur des examens simples et à portée de la majorité des cliniciens. La confirmation du diagnostic est en revanche plus difficile et repose sur les résultats de la biopsie osseuse et/ou d'examens d'imagerie sophistiqués. Le traitement chirurgical reste la base du traitement de l'OPD, mais un traitement médical fondé sur une identification fiable des pathogènes peut être envisagé chez certains patients sélectionnés.

Conflit d'intérêt

Les auteurs déclarent n'avoir aucun lien d'intérêt.